*Encyclopédie Médico-Chirurgicale – E – 20-340-A-10*

# *Obstrucción nasal y crecimiento craneofacial*

***JP Poulichet***

*© 2000, Editions Scientifiques et Médicales Elsevier SAS, París. Todos los derechos reservados.*

## *Introducción*

El desarrollo de las estructuras craneofaciales y la respiración nasal han sido, desde siempre, objeto de interés y también de controversia. Los otorrinolaringólogos, que se ocupan del funcionamiento de las vías aéreas superiores, saben que la «facies adenoidea», descrita en 1843 y todavía vigente, se explica fácilmente por la obstrucción nasal del niño durante el desarrollo craneofacial. La mera observación de esta dismorfia facial no constituye una indicación de adenoidectomía; la obstrucción nasal debe ser objetivada. Independientemente, y cada vez con mayor frecuencia, el tratamiento ortodóntico precoz y casi sistemático de todos los niños puede revelar al ortodoncista la utilidad de una desobstrucción de las vías respiratorias nasales y faríngeas mediante adenoidectomía y amigdalectomía.

Es difícil para el otorrinolaringólogo saber si hay indicación de operatoria ortodóntica, sobre todo si los datos clínicos infecciosos habituales de los pacientes no exigen una intervención.

Además, el otorrinolaringólogo, que considera igualmente las posibles complicaciones de la cirugía, raramente está convencido de la utilidad de una intervención con objetivos puramente ortodónticos. La observación de la facies adenoidea y su rápida y frecuente corrección demuestran que existe relación entre respiración, fonación, deglución y crecimiento craneofacial. Estas relaciones siguen siendo controvertidas por ser altamente subjetivas.

## *Crecimiento craneofacial* *(fig. 1)*

El crecimiento craneofacial está marcado fundamentalmente por un amplio fenómeno de flexión de la base del cráneo con objeto de alcanzar una arquitectura final equilibrada, armoniosa en lo posible y, en cualquier caso, una normooclusion.

***Jean-Pierre Poulichet :*** *Ancien chef de clinique des hôpitaux de Paris, service d'ORL et de chirurgie maxillofaciale, clinique Saint-Grégoire, 8, rue Groison, 37100 Tours.*

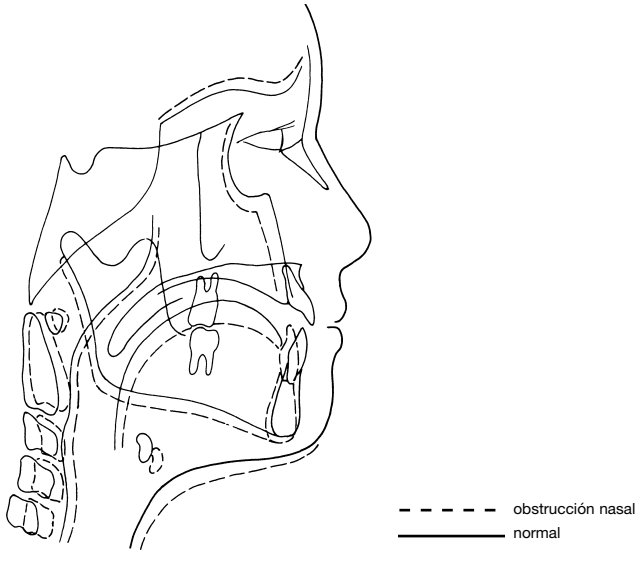


**1** *Crecimiento facial.*

El estado del esqueleto dentofacial y craneal en su conjunto, e individualmente a nivel de sus elementos particulares, depende a la vez de la información genética y de las influencias funcionales del entorno. El fenómeno de flexión de la base del cráneo puede ser excesivo o bien insuficiente. Resulta necesario añadir las relaciones bien conocidas entre la forma y la función, la morfogénesis y la organogénesis; en particular, la presencia de aire en las cavidades nasales modifica la acción de los músculos faciales superficiales y profundos así como la de los músculos cervicales; la acción de estos músculos y las presiones son transmitidas al interior de la cavidad craneana, simultáneamente a nivel de la bóveda y de la base, por las aponeurosis y fascias endocraneales, verdaderas membranas de tensión recíprocas.

La flexión de la base del cráneo *(fig. 2)* u hominización, en pleno período de crecimiento de un esqueleto dinámico (piezas de suturas móviles) se caracteriza por:

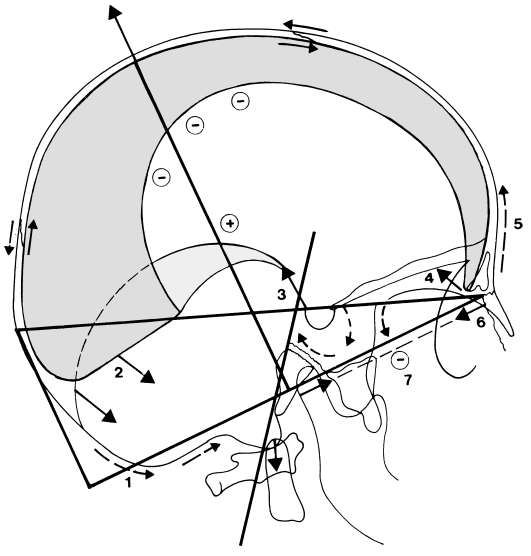


**2** *Flexión de la base del cráneo*
*1. Inclinación hacia abajo y adelante de la parte escamosa del occipital.*
*2. Unión tienda-hoz por abajo y delante.*
*3. Las apófisis clinoides posteriores se «enderezan».*
*4. Polo superior de la hoz por detrás.*
*5. Frontal huidizo hacia arriba y atrás.*
*6. Nasión en retroceso.*
*7. Acortamiento de la línea craneofacial.*

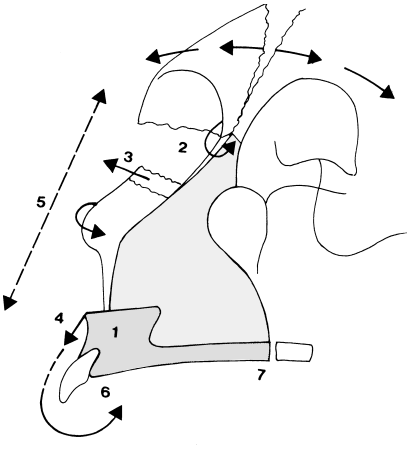


**3** *Rotación externa del maxilar*
*1. Los dos huesos frontales siguen la abertura interparietal: la glabela se deprime y se agranda.*
*2. Apófisis frontal del maxilar en rotación de fuera hacia adentro. Distancia intercantal reducida.*
*3. Superficie malar hacia arriba, por delante y hacia afuera.*
*4. Espina nasal anterior por abajo y atrás.*
*5. Alargamiento de la porción superior de la cara (nasión-ENA).*
*6. Sutura medioincisiva por detrás, insuficiencia premaxilar.*
*7. Horizontalización del plano palatino y descenso.*

— rotación en sentido horario del cuerpo del esfenoides alrededor de su eje horizontal;

— rotación en sentido antihorario del occipucio y el etmoides alrededor de sus ejes transversos horizontales;

— rotación externa de los temporales, que pone en su sitio las articulaciones temporomandibulares y determinan la flecha de la arcada dentaria inferior. El descenso de las articulaciones temporomandibulares suspende el potente músculo lingual;

— rotación externa del maxilar *(fig. 3)* que horizontaliza el plano palatino y alarga la porción superior de la cara. La espina nasal anterior (ENA) se dirige hacia abajo y atrás.

Existirá un equilibrio entre la base del cráneo y su grado de flexión, la charnela craneocervical y el paladar óseo.

La arquitectura final completa el equilibrio de la base y de la bóveda craneal del sujeto y el equilibrio facial ideal que debería finalmente presentar. La morfogénesis nasodentomaxilar depende del conjunto del esqueleto craneal y del raquis cervical; el crecimiento de las cavidades y tejidos blandos está estrechamente ligado al desarrollo craniofacial y cervical.

Las controversias permanecen y son numerosas, pero una cuestión es decisiva: el desarrollo de las estructuras faciales, ¿resulta exclusivamente de la expresión del potencial genético o está influido por los factores medioambientales?

## Obstrucción nasal

El estímulo principal para el crecimiento de las cavidades nasales es ciertamente el flujo aéreo endonasal, que crea una presión intensa necesaria para el funcionamiento de la unidad respiratoria. Al término del desarrollo, la forma nasal va a depender de esta presión aérea y de los potenciales genéticos del esqueleto facial.

Las consecuencias de la obstrucción son muy numerosas y distan de ser evidentes o de poder ser apreciadas inmediatamente. No obstante, son reversibles.

Las manifestaciones faciales son fácilmente observadas: edema de los párpados superiores, atrofia de los tejidos infraorbitales, hipotonía del labio superior, que es pálido y fino, e hipertonía del labio inferior, rojo y engrosado, hipertonía de los músculos mentonianos, que presentan arrugas; la expresión facial global es rígida y ansiosa.

Las manifestaciones intraorales son las más importantes.

A nivel de los tejidos blandos, se observa inflamación y/o hipertrofia a nivel de las encías y del paladar. Los pilares amigdalinos anteriores y posteriores así como la faringe en su conjunto presentan una inflamación anormal. La lengua está festoneada o plicaturada. El examen los tejidos duros demuestra una obstrucción nasal de larga duración. Los ejes dentarios están lingualizados y la oclusión puede ser en «mordida abierta». Estas anomalías pueden añadirse a cualquier malformación mandibular o maloclusión de causa genética.

Las manifestaciones nasofaríngeas son tradicionalmente bien conocidas: hipertrofia adenoidea y/o amigdalina, respiración bucal ruidosa.

Las manifestaciones nasales propias son frecuentes y diversas: deformación septal, hipertrofia de los cornetes, pólipos mucosos infecciosos, rinorrea.

Se observa así, globalmente, una facies larga característica que asocia típicamente un exceso de altura vertical del tercio medio de la cara, una incompetencia labial, una estrechez de la bóveda palatina, muy profunda y un ángulo mandibular poco acentuado. Esta morfología se añade a la abertura anterior y a la inversión de la articulación posterior. La obstrucción las vías respiratorias nasales, sobre todo cuando es precoz y prolongada, conduce a un descenso de la mandíbula con el fin de permitir la respiración bucal. La posición de las articulaciones temporomandibulares se modifica.

Así, los trastornos de la permeabilidad nasal repercutirán sobre la mandíbula y sobre la lengua, propulsándola hacia abajo y hacia delante para mantener la respiración bucal. Esta nueva postura lingual causa un descenso de la mandíbula que modifica la actividad muscular cervicofacial.

Para muchos autores, las deformaciones dentarias y faciales características de la «cara larga» serían consecuencia de la obstrucción nasal observada en quienes respiran por la boca.

Numerosas teorías han sido formuladas, pero sigue existiendo cierta confusión sobre la relación entre la respiración nasal y el crecimiento facial. El estudio de Klein sobre un centenar de pacientes que siguieron un tratamiento ortodóntico no permite llegar a una conclusión a pesar de la minuciosidad, el seguimiento y la objetividad del mismo.

### CARACTERIZAR UN MODO DE RESPIRACIÓN SIGUE SIENDO DIFÍCIL Y A LA VEZ ALEATORIO EN EL TIEMPO

Existen muchas dificultades para definir con precisión si un niño tiene respiración nasal o bucal. También se sabe que una gran mayoría de pacientes jóvenes denominados «sujetos respiradores bucales» pueden de hecho respirar por la nariz.

Las personas con respiración bucal absoluta son extremadamente raras en ausencia de atresia coanal bilateral. Schwartzwald, quien estudió el problema de las imperforaciones coanales bilaterales, no observó ningún caso de «cara larga».

Cotidianamente se observan adolescentes que todavía respiran por la boca, sin que exista ningún obstáculo mecánico o alérgico para una buena respiración nasal.

La apreciación de una respiración nasal o bucal sigue siendo clínica. Ortodoncistas, pediatras y otorrinolaringólogos pueden aconsejar de forma diferente.

Todos los estudios que atribuyen un papel a la obstrucción nasal en la génesis de las anomalías craneofaciales presentan importantes lagunas. Por lo tanto, no ha sido demostrado que la obstrucción nasal pueda comprometer el crecimiento facial. Así, las indicaciones «ortodónticas» de adenoidectomía y/o de amigdalectomía son excepcionales.

*Cualquier referencia a este artículo debe incluir la mención del artículo original: Poulichet JP. Obstruction nasale et croissance craniofaciale. Encycl Méd Chir (Editions Scientifiques et Médicales Elsevier SAS, Paris, tous droits réservés), Oto-rhino-laryngologie, 20-340-A-10, 1992, 4 p.*

## Bibliografía

[1] **COOPER B.C. – Nasorespiratory function and orofacial development.** – *Otolaryngol. Clin. North Am.*, **1989**, 22, **413-441.**

[2] **DELAIRE J. – L'analyse architecturale et structurale craniofaciale (de profil). Principes théoriques – quelques exemples d'emploi en chirurgie maxillo-faciale.** – *Rev. Stomatol.*, 1978, 79, **1-33.**

[3] **DELAIRE J. – Essai d'interprétation des principaux mécanismes liant la statique à la morphogenèse céphalique. Déductions chimiques.** – *Actual. Odontostomatol.*, **1980**, 130, **189-220.**

[4] **KLEIN J.C. – Nasal respiratory function and craniofacial growth.** – *Arch. Otolaryngol. Head Neck Surgery*, **1986**, 112, **843-849.**